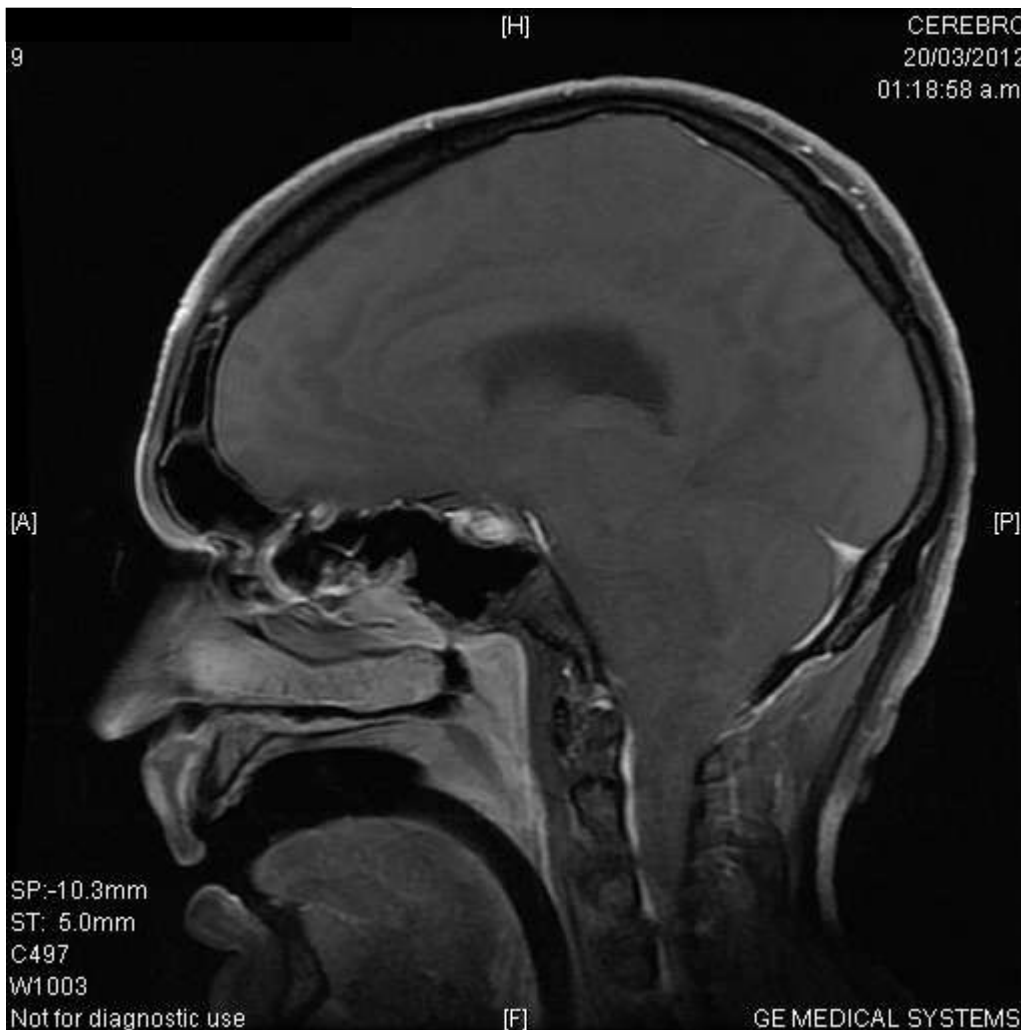
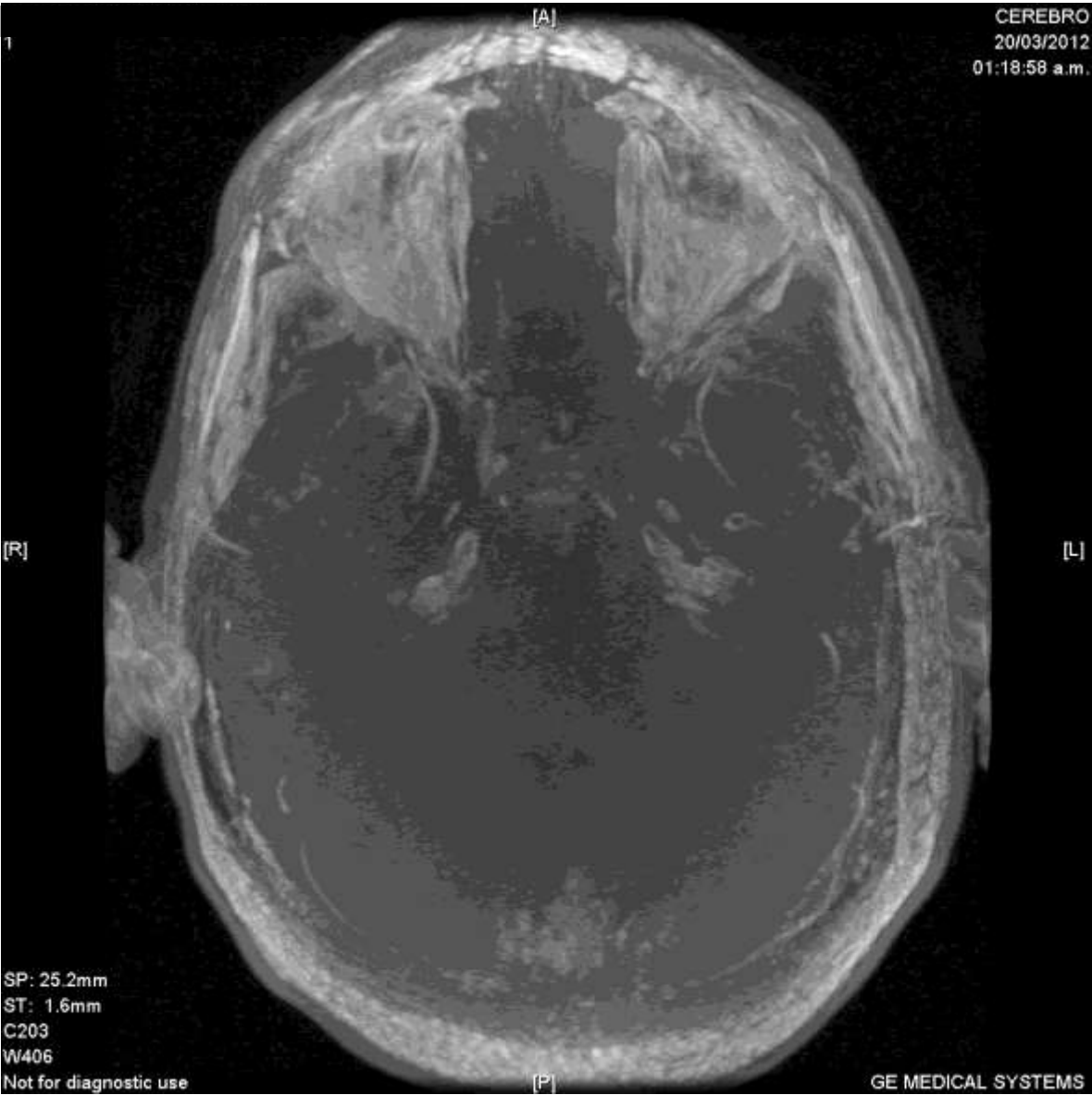


Masculino de 37 años de edad originario de Canada, con residencia en México ingresa a esta unidad via traslado, refiriendo inicio de padecimiento actual el día 4 de Marzo con cefalea frontal tipo punzante con EVA 8/10 valorado por medico que instala manejo sin mejoría; con exacerbación de cefalea el día 17 de Marzo revalorado por medico que continua manejo establecido previamente. El día 19 de Marzo presenta fiebre no cuantificada por lo que acude a hospital donde presenta crisis convulsivas requiriendo manejo avanzado de la via aérea, familiares solicitan su traslado; a su ingreso a esta unidad bajo ventilación mecánica, con pupilas midriáticas arreflecticas, ECG 3 puntos, es valorado por Neurocirugía quien solicita TC de cráneo que mostro lesión pb tumoral frontoparitetel derecha de bordes bien definidos que desplaza la línea media; por lo que se solicita resonancia magnética donde se observa en perfusión amputación de circulación en cuatro vasos, y enclavamiento de amígdala; por lo que se ingresa a terapia intensiva para protocolo diagnostico de Muerte cerebral, documentándose la misma; se informa a familiares quienes solicitan procuración de órganos.





CEREBRO

20/03/2012

01:18:58 a.m.

[A]

1

[R]

[L]

[P]

SP: 25.2mm

ST: 1.6mm

C203

W406

Not for diagnostic use

GE MEDICAL SYSTEMS

[A]

CEREBRO

20/03/2012

01:18:58 a.m.

9

[R]

[L]

SP: 55.8mm

ST: 5.0mm

C504

W1009

Not for diagnostic u...

[P]

GE MEDICAL SYS...

